Ein metastatisches Carcinom des Corpus ciliare und der Iris nach Brustdrüsenkrebs.

NOV 17 1902

Inaugural-Dissertation

der

medizinischen Fakultät zu Königsberg i. Pr.

zur

Erlangung der Doktorwürde

in der

Medizin, Chirurgie und Geburtshilfe

vorgelegt von

Emil Briehn,
prakt. Arzt,
z. Z. Assistenzarzt der städtischen Krankenanstalt Königsberg i. Pr.

Promotion Dienstag den 8. Juli 1902, Mittags 12½ Uhr.

Königsberg i. Pr.
Buch- und Steindruckerei von Otto Kümmel.
1902.

Gedruckt mit Genehmigung
der medizinischen Fakultät der Universität
Königsberg i. Pr.
Referent: Geheimer Medizinalrat Prof. Dr. Neumann.

Meinen lieben Eltern

gewidmet.

Digitized by the Internet Archive
in 2026

https://archive.org/details/IA40153514_0190

Im Jahre 1872 wurde von Perls[1]) zum erstenmal ein Fall einer carcinomatösen Aderhautmetastase beschrieben, zehn Jahre später der zweite Fall von Hirschberg[2]). In der Folgezeit kamen bis jetzt noch 24 weitere hinzu. Bei diesen 24 Fällen handelte es sich ebenfalls im Wesentlichen um eine Metastase der Aderhaut. Nur in zwei Fällen war ausser Chorioidea auch Corpus ciliare und Iris mitbetroffen. Eine Carcinommetastase der Iris und des Corpus ciliare allein ohne Mitbeteiligung der Chorioidea ist bisher nicht bekannt gegeben worden. Ich habe einen derartigen Fall klinisch beobachtet und mikroskopisch eingehend untersucht. Die klinische Beobachtung machte ich während meiner Assistenzarztthätigkeit am städtischen Krankenhause in Thorn unter der Leitung der Herren Sanitätsräte Dr. Meyer und Dr. Wentscher, denen ich an dieser Stelle für die bereitwillige Ueberlassung des Falles meinen herzlichsten Dank ausspreche. Die mikroskopische Untersuchung durfte ich mit gütiger Erlaubnis des Herrn Geheimrats Prof. Dr. Neumann am Königlichen pathologischen Universitätsinstitut zu Königsberg i. Pr. ausführen.

Krankengeschichte.

Am 22. November 1900 wurde im städtischen Krankenhause zu Thorn bei einer 55jährigen Wittwe, die an Carcinom erkrankte linke Mamma nebst den benachbarten Drüsen entfernt. Die Frau konnte am 7. Januar 1901 in geheiltem Zustande das dortige Krankenhaus verlassen. Ende August 1901 meldete sie sich wieder mit Klagen über Schmerzen im rechten Auge verbunden mit Kopfschmerzen und Schwindelgefühl. Ein auf der Iris des rechten Auges temporalwärtz sitzendes Knötchen von Stecknadelkopfgrösse und graurötlicher Farbe erregte sofort den Verdacht auf Carcinommetastase. Um eventl. Lues auszuschliessen, wurde zunächst Jodkali angewandt, jedoch ohne Erfolg. Als vielmehr in der Folgezeit das Knötchen sich allmählich vergrösserte und dicht unterhalb desselben ein zweites sichtbar wurde, entschloss sich Patientin zwecks Enucleation des Auges zur Wiederaufnahme ins Krankenhaus, am 24. October 1901.

Die ziemlich hagere Frau zeigte an der Stelle der linken Mamma eine von der Achselhöhle bogenförmig bis in die Nähe des Mambrium sterni verlaufende, ca. 1 cm breite, glatte, lividgefärbte Narbe ohne fühlbare Verhärtungen und ohne Schwellung oder Infiltration benachbarter Drüsen. Im Uebrigen waren keine pathologischen Veränderungen nachweisbar. Das linke Auge verhielt sich vollkommen normal. Am rechten Auge starke Füllung der Conjunctival- und Ciliargefässe. Die brechenden Augenmedien klar und durchsichtig. Augen-

hintergrund normal; keine Stauungspapille, keine Netzhautablösung sichtbar. Sehschärfe annähernd normal. Intracularer Druck ein wenig erhöht. Bewegungen der Augenmuskeln unbeschränkt. Pupille reagiert prompt auf Licht und Accomodation. Weite derselben wie links.

An der Irisperipherie, in der Ciliarzone, temporalwärts ein linsengrosses Knötchen von graugelblicher Farbe; auf der ziemlich glatten Oberfläche derselben scheinen kleinere Blutgefässe zu verlaufen. Dicht unterhalb des ersteren ein zweites Knötchen von der nämlichen Beschaffenheit. Pupillarzone ringsum frei von sichtbaren pathologischen Veränderungen.

Herr Augenarzt Dr. Kunz-Thorn enukleirte das rechte Auge. Schnelle Heilung des Operationsfeldes. Zwei Wochen nach der Operation machte sich indes eine deutliche Abnahme der geistigen Fähigkeiten bemerkbar. Patientin wurde apathisch, interesselos, nahm keinen Anteil an der Unterhaltung ihrer Mitpatientinnen und sagte schliesslich nur noch ja oder nein. Gleichzeitig stellte sich eine allmählich immer mehr zunehmende motorische Lähmung der rechtszeitigen Extremitäten ein. Alle diese Erscheinungen deuteten auf eine Carcinommetastase in der linken Grosshirnhemisphäre hin. In der Folgezeit zunehmende Demenz, unfreiwillige Urin- und Stuhlentleerung. Unter der Haut bildeten sich an Armen, Beinen und in der Magengegend mehrere bohnen- bis haselnussgrosse Geschwulstmetastasen. Nachdem die Nahrungsaufnahme sich täglich verringerte, und zeitweises Erbrechen hinzutrat, erfolgte am 11. Januar 1902 bei ausgesprochener Cachexie der Tod.

Die Hirnsektion bestätigte das Vorhandensein von Carcinommetastasen in der linken Grosshirnhemisphäre. Hierselbst fand sich in der mittleren Stirnwindung ein wallnussgrosser, ovaler Tumor, von fester Konsistenz, der an der Hirnoberfläche als rundliche zehnpfennigstückgrosse Scheibe sichtbar war. Ein zweiter Tumor von fast derselben Grösse sass im oberen Teile der vorderen Centralwindung. Derselbe präsentirte sich an der Hirnoberfläche als eine kreisrunde pfennigstückgrosse Scheibe und war mit dem benachbarten Gewebe innig verwachsen, während der erstere sich aus seiner Umgebung mit Leichtigkeit herausschälen liess. Sämtliche Präparate wurden in Formol gehärtet und in Celloidin eingebettet.

Was nun zunächst die mikroskopische Untersuchung des enukleirten Auges anbetrifft, so ergeben sich hierbei folgende Verhältnisse:

Bei Betrachtung der mikroskopischen Schnitte mit blossem Auge zeigt sich an der temporalen Irishälfte im unteren Teile des Bulbus eine Verdickung, welche sich bis zum Corpus ciliare hinein erstreckt; dagegen ist am ganzen übrigen Bulbus insbesondere an der Chorioidea nirgends eine Verdickung wahrzunehmen. Die Verbreiterung der Iris und des Corpus ciliare stellt sich als eine Platte dar, welche im fortalen Durchmesser d. h. der Ausbreitung der Iris entsprechend eine Länge von 6 mm und einen Dickendurchmesser d. h. senkrecht zur Iris von etwa $1\frac{1}{2}$ mm besitzt. Bei allen Kernfärbungen zeichnet sich der erkrankte Abschnitt durch eine gesättigte Tinktion in der Kernfärbung vor allen anderen Abschnitten des Auges aus, zur Färbung der

Schnitte wurde Haematoxylin-Eosin, Picrin-Picrocarmin, ferner die Weigert'sche Fibrin- und die Weigert'sche elastische Faserfärbung verwertet. Bei Loupenvergrösserung zeigt sich, dass auf der einen Seite des Bulbusquerschnitts das Corpus ciliare und etwa zwei Drittel der Iris in eine continuierliche Geschwulstbildung aufgegangen sind, wodurch die Wurzel der Iris nach vorn stellenweise bis gegen die Cornea verbreitet erscheint. Nach hinten liegt die Iris, namentlich mit ihren Ursprungsteil der vorderen Linsenkapsel genähert, während der freie Rand sich im Schnitte nach vorn gegen die vordere Kammer etwas umgeschlagen hat; doch haftet der vorderen Linsenkapsel auch im Bereiche der Pupille mehrfach ein Rest des Irisepithels an, sodass hier artificielle Momente mitspielen. Im Ganzen erscheint die Linse durch den verdickten Iristeil ein wenig verschoben. Von dem Corpus ciliare ist an der erkrankten Seite ebensowenig etwas zu erkennen wie von der Zonula Zinnii, während an der gesunden Seite Corpus ciliare wie die Zonula Zinnii deutlich hervortreten. Auf der kranken Seite sind indessen die Processus ciliares stellenweise noch als zottige Erhebungen oberhalb der Geschwulstinfiltration des Ciliarkörpers erkennbar. An der Geschwulst, welche das Corpus ciliare und den Anfangsteil der Iris ersetzt und infiltriert (s. Zeichnung), lassen sich im Grossen und Ganzen zweierlei verschiedene Bezirke trennen, nämlich einmal wohlerhaltenes Geschwulstgewebe, dann necrotische Geschwulstpartien. Die gegenseitige Lagebeziehung zwischen dem Geschwulstgewebe mit wohlerhaltener Textur und den necrotischen

Zonen wechselt auf den verschiedenen Schnitten etwas: es giebt Durchschnittsbilder, in denen der grösste Teil, mehr als die Hälfte der Neubildung, mortificirt ist während an anderen Schnitten nur verschieden grosse necrotische Herde in das Innere der Geschwulst hineingesprengt sind, und zwar beginnen die Necrosen bereits im Corpus ciliare, wo sie stellenweise noch von blutgefüllten Gefässen durchzogen werden, und erstrecken sich weit in die Iris hinein. Nach allen Seiten der Geschwulstbildung d. h. sowohl am Beginn des Corpus ciliare, wie an der Vorder- und Hinterfläche der Iris, wie an den Endausläufern der Geschwulst in der Mitte des Irisparenchyms findet sich lebendes Geschwulstgewebe mit charakteristischem Bau. In den necrotischen Zonen ist der Bau des Tumors verschwunden, es findet sich nur eine körnige mit Picrinsäure bezw. Eosin stärker gefärbte Masse mit einzelnen Kerntrümmern, ein Paar leucocytärer Wanderzellen und Resten von Pigment. Das eigentliche Geschwulstgewebe zeigt stellenweise aber nicht überall einen alveolären Bau. Wo der alveoläre Bau der Neubildung ausgesprochen ist, sieht man rundliche oder längliche Nester epithelialer Zellen. Die Zellen sind teils kubisch, teils auch etwas länglicher, kurz cylindrisch, der Kern ist meist einfach, gross, bläschenförmig; an manchen Zellen sind noch deutliche Bilder von Mitose zu erkennen. Wo die Geschwulstzellen in Necrose übergehen, werden sie zu mehr homogenen, kernlosen Schollen, zwischen denen nur die fragmentirten Kerne einzelner polynukleaerer Leucocyten als lebende Gebilde sichtbar sind, bis sie dann sehr bald in

die nicht weiter differenzirbare, hie und da auch von einzelnen extravasirten Blutkörperchen durchsetzte Masse übergehen. Wo die Geschwulstzellen in Haufen beisammen liegen, wird die alveoläre Anordnung durch ein schmales bindegewebiges Gerüst hergestellt, das gewöhnlich nur aus schmäleren Septen besteht und einzelne Blutgefässe einschliesst. Derart ist der Bau des Tumors von Corpus ciliare bis zur Iris. Am Corpus ciliare gelingt es nur stellenweise bei starker Vergrösserung einzelne restirende glatte Muskelfasern zu erkennen. Am Beginn der Iris entwickelt sich die Geschwulst stellenweise zu kleinen Buckeln gegen die Linse hin, und während die Irishinterfläche im Ganzen von der unveränderten Pigmentschicht überkleidet wird, ist hier an der Grenze gegen die Processus ciliares an der Hinterfläche der Iris keine continuierliche Pigmentschicht mehr erhalten, sondern es finden sich nur einzelne pigmentirte Zellen mitten in das Stroma des Geschwulstgewebes eingesprengt. Die Fortsetzung des Geschwulstprocesses auf die Iris erfolgt an einzelnen Partien in der Form, dass das eigentliche Irisparenchym hinten unterhalb der Pigmentzone und vorn gegen die Vorderkammer von einem Geschwulstsaum gleichsam überkleidet wird. Sowohl auf diesem vordern Geschwulstsaum wie auch auf der von Geschwulst noch freien Vorderirisfläche findet sich eine teils homogene, teils feinfaserige Auflagerung, d. h ein fibrinöses Exsudat, in welches nur vereinzelte Leucocyten, rote Blutkörperchen und auch einzelne isolierte grössere Geschwulstzellen eingelagert sind. Auch in dem geschwulstfreien Gewebe der Iris selbst ist eine gewisse

Zahl von Wanderzellen zu bemerken. Da wo die eigentliche Geschwulstbildung im Irisparenchym endigt, fallen in den äussersten Vorposten des Geschwulstgewebes mehrere grosse Geschwulstzellen auf, die gerade in Mitose begriffen sind; in der Nachbarschaft liegen ein Paar mehr isolierte Tumorzellen im Irisbindegewebe. Uebrigens finden sich hier im Grenzrevier gegen das gesunde Irisgewebe auch ein Paar isolierte mehrkernige Zellen, die man als kleine Riesenzellen ansprechen darf. An der hinteren Irisfläche sitzen einige von Epithel überkleidete aber pigmentarme Zotten, die teils mit einer fibrinartigen Masse, teils mit Geschwulstzellen erfüllt sind. Eine fibrinöse, parallelfaserige Ausscheidung findet sich auch hinter den Processus ciliares zwischen dem cylinderischen Epithel und dem Pigmentepithel an der Pars ciliaris retinae bis gegen die Ora serrata. Daselbst ist das Retinaepithel zunächst durch die fibrinöse Masse abgehoben und weiter nach hinten durch einen oedematösen Zustand blasig durchbrochen. An der Stelle, wo diese fibrinöse Ausscheidung zwischen Epithel und Pigmentschicht aufhört, treten beide Schichten wieder in Kontakt, aber auch hier findet sich noch ein sehr hochgradiges Oedem des Retinaepithels, das grob vacuolär durchbrochen erscheint. An einzelnen Stellen beschränkt sich die Veränderung des vorderen Retinaabschnitts auf die vacuoläre Durchbrechung des Retinaepithels.

Das Exsudat an der Vorderseite der Iris setzt sich continuierlich und in gleichem Habitus auf die hintere Fläche der Hornhaut fort, an der das Epithel der

Descemetischen Membran nicht mehr erhalten ist. In den angrenzenden tieferen Hornhautschichten sind einzelne gestreckte Kernfiguren, anscheinend Wanderzellen angehörig, zu erkennen.

Da wo das Corpus ciliare an die Sclera stösst, setzt sich stellenweise die Geschwulst in Form schmaler Streifen in das Gewebe der Lederhaut fort; man sieht Stränge dicht gehäufter Epithelien z. T. in einer Anordnung, als lägen sie in präformierten Gefässspalten; doch sind sichere Bestandteile einer Gefässwand im Umfange der Geschwulst nicht nachzuweisen. An der Chorioidea und der übrigen Netzhaut sind weitere Veränderungen nicht nachzuweisen.

Bei der Prüfung der das Auge versorgenden Blutgefässe, sowohl der Arteria centralis retinae als der Ciliararterien lassen sich abnorme Inhaltsmassen nicht auffinden.

Schnitte der Hirnmetastasen, welche die ganze Rinde durchsetzen und bis ins Mark hineinreichen, zeigen ebenfalls alveoläre Anordnung des Tumors. Sehr auffallend ist hier jedoch die Vielgestaltigkeit der Nester sowohl wie der Zellen. Es sind teils ganz kleine nur aus vereinzelten Epithelien gebildete Geschwulstkörper teils grosse strangförmige oder unregelmässig rundliche Nester von Tumorzellen; zuweilen liegen auch ganz vereinzelte Epithelien im Gewebe. Sehr bunt ist auch der Formwechsel der einzelnen Geschwulstzellen in dieser Metastase, indem neben spärlicheren kleineren Zellformen eine grosse Zahl sehr stattlicher Geschwulstzell- bis zu Riesenzellformen entwickelt ist. Es sind meist runde

grosse Protoplasmaklumpen mit einem mächtigen chromatinreichen Kern, doch findet sich auch eine grosse Zahl von voluminösen Tumorzellen mit 3, 4, 5 oder noch mehr über- und nebeneinander gelagerten grossen Kernen. In zahlreichen Geschwulstzellen sind die Bilder der typischen Mitose zu erkennen, und auch pathologische Mitosen mit unregelmässig versprengtem Chromatin, Riesenknäuel, sind sichtbar. In einzelnen der grossen Geschwulstzellen sind grosse Vacuolen vorhanden, in denen zuweilen kleinere Tumorzellen eingeschlossen sind. Sowohl an den Zellen mit Mitose wie auch an einzelnen Zellen mit ruhendem Kern tritt das Microcentrum deutlich hervor, an einigen derselben sieht man sogar deutlich die achromatische Spindel. Augenscheinlich sind die Wucherungsbedingungen für die Geschwulstzellen im Gehirn recht günstige gewesen. Das Stroma zwischen den Tumornestern wird grösstenteils aus gefässhaltigem Gliagewebe gebildet. An der Grenze gegen die normale Hirnpartie sieht man manchmal die Geschwulstzellen entlang der Gefässe in die Hirnsubstanz vorwachsen.

Auch die Hautmetastase zeigt typisch carcinomatöse Structur, jedoch sind ausgedehnte Bezirke der Geschwulst necrotisch, und zwar sind von der Necrose nicht nur die Epithelialkrebskörper, sondern auch die Stromabalken zwischen den Tumorinseln betroffen; während hier jegliche Kernfärbung fehlt, zeigt sich namentlich in den pheripherischen Bezirken der Geschwulstmetastase wohlerhaltenes Geschwulstgewebe; daselbst liegen kleinere und grössere meist rundliche Nester aus locker gehäuften

kubischen Epithelien mit dunklem Kern von einem derbfaserigen im Ganzen spärlichen Stroma getrennt. In den äussersten Partieen der Geschwulst und in dem umgebenden Binde- bezw. Fettgewebe sind Anhäufungen lymphoider Rundzellen vorhanden. Ganz nahe bei dem Krebsknoten finden sich neben einer Gruppe von Fettzellen vier Blutgefässdurchschnitte bei einander, zwei Venen und zwei Arterien. Einer der beiden Arterienäste ist erweitert, zeigt ein rundes Lumen, in welchem ein Haufen epithelialer Zellen ganz vom Habitus der Carcinomzellen eingeschlossen ist. Dasselbe Bild kehrt in verschiedenen aufeinanderfolgenden Schnitten wieder. Die Geschwulstzellen stellen dabei eine lockere Ausfüllung des Arterienlumens dar. Uebrigens sind neben dem Krebsknoten ein Paar erweiterter varicöser Lymphgefässspalten vorhanden, die ausser fibrinösem Inhalt eine verfettete Zellmasse enthalten; jedenfalls ist hier an diesen der Charakter der Geschwulstzellen nicht deutlich erkennbar.

Es unterliegt keinem Zweifel, dass alle diese sicheren Krebsgeschwülste metastatischer Natur sind auf dem Wege der Blutbahn zustandegekommen. Ob im vorliegenden Falle die Augapfelmetastase durch die Arteria centralis retinae vermittelst ihrer zahlreichen Anastomosen mit den Ciliargefässen oder durch die Ciliargefässe selbst in das Corpus ciliare und die Iris gelangt ist, lässt sich mangels eines Befundes von Geschwulstelementen in diesen Blutgefässen nicht entscheiden, die Wahrscheinlichkeit spricht dafür, dass hier die Ciliararterien die Verschleppung der Krebskeime hierher vermittelt

haben. Nicht ausgeschlossen erscheint es, dass die Weiterbeförderung von Geschwulstelementen durch die venösen Blutgefässe auf retrogradem Wege stattgefunden hat, obwohl sich auch in dieser Richtung keine Anhaltspunkte hierfür finden liessen. Das Bemerkenswerteste dieses Falles ist, weil bisher noch nie beschrieben, vor allen Dingen der Sitz der Erkrankung, nur auf Corpus ciliare und Iris beschränkt ohne Mitbeteiligung der Chorioidea. Die in den Geschwulstbildungen eingebettet liegenden necrotischen Herde mit stellenweisen Blutungen von wahrscheinlich secundärem Charakter, die hauptsächlich an der Peripherie der Geschwulst befindlichen Mitosen, ferner das Vorhandensein von Geschwulstzellenanhäufungen in Spalten der Sclera, die wahrscheinlich auch sekundärer Natur sind, sind nichts Ungewöhnliches und finden sich z. T. auch unter den sonstigen Fällen der Litteratur beschrieben. Diejenigen, deren mikroskopische Verhältnisse gewisse Anhaltspunkte zu einem Vergleich oder sonstige bemerkenswerten Eigentümlichkeiten darbieten, lasse ich nunmehr folgen.

Zunächst seien die beiden ähnlichen Fälle von Abelsdorff[22]) und Ewing[10]) erwähnt, bei denen es sich gleichfalls um eine Metastase in Corpus ciliare und Iris handelte, wo aber ausserdem auch die Chorioidea krebsig entartet war. Der primäre Herd sass in beiden Fällen in der Mamma. In letzterem fand sich ein schmaler graurötlicher Tumor von der Basis der Iris ausgehend als Fortsetzung des im Corpus ciliare befindlichen Tumors. Ablösung der Retina, ca. 2 mm starke Verdickung der Chorioidea nach allen Richtungen von der Papille bis

ungefähr zum Aequator; an der Iris eine Verdickung auf der äusseren Seite bis zu $1^1/_2$ mm. Mikroskopisch fand Ewing[10]) im Allgemeinen in alveolenartig angeordneten Bindegewebszügen Zapfen und Nester von dichtgedrängten Zellen. „In ihrem Centrum sind die Nester oft in Zerfall begriffen, der Detritus von Zellkörpern und Kernen ist dabei in solcher Weise zusammengeballt, dass ein Zwischenraum zwischen Detritus und gut erhaltenen Zellen vorhanden ist. Oft findet man auch freie Spalten zwischen den Zellnestern und ihren angrenzenden Bindegewebsalveolen. Manche Zellen sind in indirekter Kernteilung begriffen. In der Centralarterie des Sehnerven, spärlich in der Suprachorioidea finden sich sehr grosse aufgeblähte Zellen von rundlicher oder ovaler Gestalt mit grossem runden Kerne. Das Protoplasma dieser grossen Zellen ist im Ganzen vollkommen klar und durchsichtig, nur stellenweise finden sich besonders in der Pheripherie Züge feiner Körnchen. In der Sclera sind einige Gefäse mit Neubildungszellen ausgestopft, ebenso einzelne die Ciliarnerven bei ihrem Durchtritt durch die Sclera begleitende Gefässe.

Die Iris ist an Bindegewebe etwas reicher als normal. In jedem Schnitte ist sie etwas vorgetrieben und liegt eine kurze Strecke der Cornea an. In manchen Schnitten liegt auf der innern Irishälfte ungefähr in der Mitte ein kleines Geschwulstknötchen, und in dem darunterliegenden Irisgewebe sind Gefässe mit denselben Zellen ausgestopft. Die äussere Irishälfte ist in der Mitte bis zu $1^1/_2$ mm verdickt. In dem dicksten Teile

der Anschwellung ist das ganze Irisgewebe in grosse blutarme, derbe Bindegewebszüge umgewandelt; zwischen den Zügen sind Räume von verschiedener Grösse mit den Zellen der Neubildung ausgefüllt. In einigen Schnitten finden sich dazwischen Massen von in Zerfall begriffenen Leucocyten und zwischen ihnen mehr oder weniger reichlich gut erhaltene rote Blutkörperchen und einige der grossen obenerwähnten aufgeblähten Zellen. Solche Stellen sind unmittelbar in der Nähe von grossen prallgefüllten dünnwandigen Blutgefässen oder um solche herum. Die Pigmentschicht ist in der Umgebung der Geschwulst teils verschwunden, teils in Bindegewebszüge eingeschlossen, teils bis zur Linsenkapsel verschoben.

Das Corpus ciliare ist im Ganzen gut. In einzelnen Schnitten aber, der stärksten Iriserkrankung entsprechend, sind sowohl Längs- als Quermuskelfasern durch grössere und kleinere Zellnester auseinandergedrängt. An manchen Stellen drängen sich auch Züge der Geschwulstmassen in die Ciliarfortsätze hinein.

Die Chorioides vom Sehnerveneintritt bis zum Aequator auf der äusseren Seite und beinahe ebensoweit auf der inneren Seite ist auf $1\frac{1}{2}$—2 mm dick angeschwollen, dicht an die Sclera angeheftet und nur die Glaslamelle von ihrem Gewebe noch vorhanden. Im Uebrigen ist ihr Bindegewebe durch Geschwulstmassen zu alveolenartiger Anordnung auseinandergetrieben. Die Gefässe sind nicht reichlich aber z. T. ziemlich weit. Das Bindegewebsgerüst der Wucherung ist teils spärlich pigmentirt, teils fehlt das Pigment vollkommen.“

In dem zuerst veröffentlichten Fall von Perls bestand eine Aderhautmetastase bei einem 43 jähr. Mann nach primärem Lungencarcinom. Mikroskopisch zeigten die Schnitte carcinomatöse Infiltration der Capillaren und deren Umgebung in direkter Verbindung mit einander. Nach seiner Ansicht handelte es sich um eine Embolie oder Implantation von Carcinomzellen in die Choriocapillaris.

Uhthoff[3]) untersuchte einen Fall Schölers mikroskopisch. Ausser Chorioidea waren beiderseits Sclera und Sehnerv carcinomatös degenerirt. Chorioidea auf grössere Ausdehnung hin bis zu 1 mm verdickt und von Carcinomnestern durchsetzt in den Gefässen deutliche Carcinomzellen beherbergend.

Dagegen fand Birnbacher[4]) im Fall Hirschbergs nirgends Geschwulstzellen in der Blutbahn vor; in dem reichlich entwickelten Bindegewebsgerüst lagen zahlreiche wohlerhaltene Blutgefässe, frische und ältere Blutungen und Pigment. Während die Netzhaut entartet erschien, war die Lederhaut frei von Geschwulstgewebe.

Schapringer[6]) sah „bindegewebiges Stroma mit den sternförmigen Pigmentzellen der normalen Chorioidea und zahlreichen mit grosskernigen Zellen epithelialen Charakters erfüllten Schläuchen.“ Nähere Angaben über das Verhalten der Blutgefässe werden nicht gemacht, es wird nur von Anhäufungen roter Blutkörperchen in einzelnen Carcinomnestern gesprochen.

Hingegen findet sich wiederum im Falle Gayet's[8]) die Angabe, dass sich das aus epithelialen oder epitheloiden Zellen zusammengesetzte Geschwulstgewebe der

Aderhaut in die normalen Elemente derselben, speciell in die Blutgefässe eindrängt und letztere verstopft.

Analog unserem Falle finden sich auch in dem ausführlich von Schultze[7]) beschriebenen mikroskopischen Befunde eines metastatischen Aderhautcarcinoms in den centralen Partien ausgedehnte necrotische Herde mit körnigen Zerfall der Zellen und fehlender Kernfärbung. In dem necrotischen Gewebe vielfache frische und ältere Blutungen, letztere aus Haufen rotbrauner Haematoidinkörnchen bestehend. Die Sclera ist aufgefasert und mit Geschwulstmassen durchwachsen. Bemerkenswert ist ausserdem das Vorhandensein eines Thrombus in einer Vene innerhalb des Tumors. Der Thrombus besteht aus den gleichartigen Epithelzellen wie das Geschwulstgewebe und ist ebenfalls im Centrum degenerirt. Thrombus und Tumor stehen miteinander in direkter Communication. „Der Tumor ist in das Gefässlumen hineingewachsen."

Besonders möchte ich auch auf die Arbeit Mitwalskys[9]) hinweisen, worin derselbe zwei Fälle von metastatischer Aderhautcarcinose mit wesentlicher Berücksichtigung des mikroskopischen Befundes ausführlich behandelt. Namentlich unterzieht er darin die Frage nach der Entstehung der necrotisch aussehenden Herde einer eingehenden Prüfung, indem er dabei zu dem Resultat gelangt, dass die necrotischen Partien nicht abgestorbene Geschwulstzellen sondern Ueberbleibsel abgelaufener Haemorrhagien vorstellen.

Elschnig[12]) richtet sein besonderes Augenmerk auf die Butgefässe; die von gefässarmem Bindegewebe

eingeschlossenen Züge und Schläuche sind stellenweise von einer fibrösen Scheide und regelmässig von einer Basalmembran umgeben. Soweit dieselben ein Lumen besitzen, sind in letzteren hie und da rote Blutkörperchen enthalten. Obwohl Gefässendothel nirgends nachzuweisen ist, hält er mit Sicherheit dafür, dass die Metastasirung weiter nichts als eine Gefässembolie bedeutet mit sekundärer Geschwulstinfiltration des umgebenden Gewebes. Auch finden sich in seinem Falle in allen Teilen des Tumors regressive Metamorphosen.

Bei Schultze[14]) findet sich die Angabe, dass mit Krebszellen erfüllte Gefässe nur in der Sclera verkommen. Im Centrum der Nester frische und ältere Blutungen, amorphes Haematoidin. Diese Blutungen werden als Anfangsstadium der Necrosen aufgefasst. Ausgebildete Necrosen finden sich nicht.

Ferner erwähne ich einen eigentümlichen Fall einer Aderhautcarcinommetastase, der von Kamocki[16]) beobachtet wurde. Die betreffende Geschwulst zeigte ausgesprochen drüsige Struktur, scharfe Abgrenzung der drüsigen Räume von dem bindegewebigen Gerüste und auffallende Regelmässigkeit des schön ausgebildeten drüsigen Epithels, mithin ganz und gar das Gepräge eines Cystoadenums. Mangels eines drüsigen Keimes in der Aderhaut, der den Ausgangspunkt der Neubildung hätte abgeben können, wurde die Geschwulst als eine Carcinommetastase angesprochen. Ein primärer Tumor liess sich allerdings nicht mit Sicherheit feststellen. Verschiedene Umstände deuteten jedoch mit Wahrscheinlichkeit auf das Bestehen eines Magencarcinoms hin.

Schliesslich führe ich noch die Beobachtung von Michel's[20]) an. Derselbe fand eine grosse Zahl von Aderhautgefässen, die durch dichtaneinanderliegende Epithelzellen verstopft waren, von denen die mehr central gelegenen degeneriert waren. Zwischen den Gefässen fanden sich teils alveolenartig, teils schlauchartig angeordnete Nester von Epithelzellen. Innerhalb der Sclera hatten sich an der Stelle des Durchtritts einer Vena vorticosa deutliche Krebsknötchen entwickelt.

Aus der Zusammenstellung dieser mikroskopischen Befunde geht hervor, dass fast in allen Fällen die Ansicht der Autoren dahin ging, dass die Metastasirung auf dem Blutwege erfolgt war. Als Beweis hierfür diente das sicher constatirte Vorhandensein von Geschwulstelementen in den Gefässen selbst. Dass in vielen Fällen wie in dem unsrigen keine Geschwulstelemente in den Gefässen gefunden wurden, spricht in keiner Weise gegen diese Annahme. Dem Vorkommen der necrotischen Partien in dem Geschwulstgewebe ist keine wesentliche Bedeutung beizumessen, da derlei Erscheinungen bei Carcinom etwas ganz Gewöhnliches sind. Die in mehreren Fällen beschriebenen Blutungen sind m. E. sekundärer Natur, ebenso auch die in Spalträumen der Sclera gefundenen Geschwulstmassen.

Von den bis jetzt beschriebenen 27 Fällen von Carcinommetastasen des Uvealtractus waren 21 weibliche und 6 männliche Individuen im Alter von 28 bis 60 Jahren. Bei allen weiblichen bis auf zwei, bei denen die Primärgeschwulst einmal in der Thyreoidea und einmal wahrscheinlich im Magen sass, war dieselbe

von der Mamma ausgegangen. Bei den Männern war die Primärgeschwulst je 1 mal in Mamilla und Nebenniere und je 2 mal in Magen und Lungen resp. Pleura lokalisirt. Histologisch stimmten die Metastasen in der Regel mit dem Bau der Primärgeschwulst überein, indem dieselben meistens das Bild des Carcinoma simplex zeigten. Klinisch lehren derartige Fälle, dass nach dem Auftreten der Bulbusmetastasen der Tod nicht mehr lange auf sich warten lässt, dadurch bedingt, dass auch in den verschiedensten andern Organen die Metastasirung nicht auszubleiben pflegt.

Zum Schlusse erlaube ich mir Herrn Privatdozent Dr. Askanazy für die freundliche Unterstützung bei der Arbeit und Herrn Geheimrat Prof. Dr. Neumann für die Uebernahme des Referats meinen ergebensten Dank auszusprechen.

Litteratur.

1. Perls. Virchows Archiv Bd. 56, S. 439, 445 ff.
2. Hirschberg. v. Gräfe's Archiv Bd. 30, 4, S. 114.
3. Schöler-Uhthoff. Ber. d. XV. Vers. d. Heidelberger ophth. Gesellsch.
4. Birnbacher. Arch. f. Ophth. Bd. 30, 4, S. 117 ff.
5. Mauz. v. Gräfe's Archiv Bd. 31, 4. S. 101.
6. Schapringer. New-Yorker med. Presse. Sept. 1888.
7. Schultze. Archiv f. Augenheilk. Bd. 21. S. 319.
8. Gayet. Archiv d' Ophth. p. 205.
9. Mitwalsky. Archiv. f. Augenheilk. Bd. 21, 4. S. 431.
10. Ewing. v. Gräfe's Archiv. Bd. 36, S. 120.
11. Guende. Recueil d' Ophth. p. 325.
12. Elschnig. Archiv f. Augenheilk. Bd. 22, S. 149.
13. Uhthoft. Virchows Festschrift. Hirschwald.
14. Schultze. Archiv f. Augenheilk. Bd. 26, S. 19.
15. Holden. Archiv d' Ophth. Bd. 21. p. 76.
16. Kamocki. Archiv. f. Augenheilk. Bd. 27, S. 46.
17. Noyes. Transact of the Americ. Opth. Soc. Yew. London Session 1895/7 p. 538.
18. Devereux-Marshall und Mathewson. London Ophth. Hosp. Reports Vol. XIV. Part. III. p. 415.
19. Chevallereau. Revue génér. d' Ophth. 1898 p. 118.
20. v. Michel. Beilageheft z. Zeitschrift für Augenheilk. 1899. S. 35.

21. Beutzen. Archiv für Augenheilk. 1901.
22. Bajardi. Giornale delle R. Acc. di med. di Torino p. 447.
23. Wadsworth. Transact of the americ. ophth. soc. Twenty sixth meeting p. 654.
24. Abelsdorff. Archiv f. Augenheilk. Bd. 33. S. 34.

Lebenslauf.

Am 18. Mai 1873 wurde ich in Meislatein Kr. Elbing geboren. Ich bin evangelischer Konfession. Bis Ostern 1886 besuchte ich das städtische Realgymnasium und von da ab das Königliche Gymnasium zu Elbing, das ich Ostern 1893 mit dem Zeugnis der Reife verliess, um Medizin zu studieren. Zunächst studierte ich bis Ostern 1895 an der Albertus Universität in Königsberg, bis Michaelis 1895 in Würzburg, bis Ostern 1896 in Berlin und schliesslich wieder in Königsberg bis Michaelis 1898. Am 8. März 1899 wurde ich als Arzt approbirt. Nachdem ich bis zum 2. November 1899 meiner Militärpflicht Genüge geleistet, war ich 1 Jahr Assistenzarzt an Dr. Brehmers Heilanstalt für Lungenkranke in Görbersdorf i. Schl., dann $1^1/_4$ Jahre Hilfsarzt am städtischen Krankenhause in Thorn. Vom 15. April 1902 bin ich Assistenzarzt an der inneren Abteilung der städtischen Krankenanstalt in Königsberg i. Pr.

Meine Lehrer, denen ich bei dieser Gelegenheit meinen Dank ausspreche, waren:

Askanazy, Braun, Caspary, v. Eiselsberg, v. Esmarch, Falkenheim, Hermann, Jaffe, Klemperer, Kuhnt, Kunkel, Lange, Leutert, Lichtheim, Lossen, Matterstock, Meschede, Münster, Nauwerk, Neumann, Rindfleisch, Rosinski, Schneider, Schreiber, Stetter, Stieda, Valentini, Winter, Wolff, Zander.

Fig. 1.

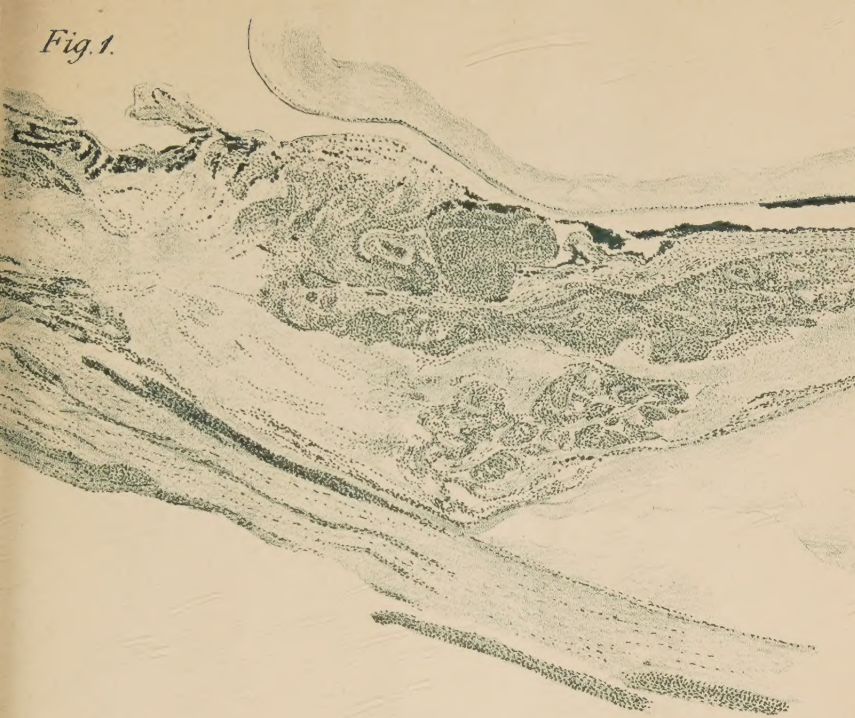

Fig. 2.

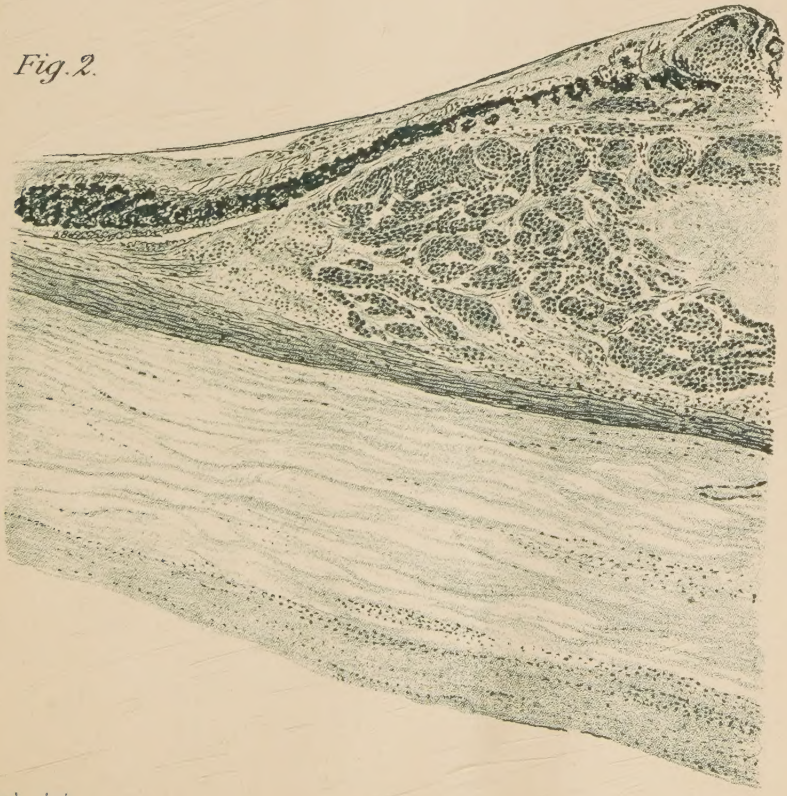

Burdach del.